Laskeyres, K. — Distomum spathulatum (Leuckart) (1904).

HARVARD UNIVERSITY.



LIBRARY

OF THE

MUSEUM OF COMPARATIVE ZOÖLOGY.

35719

Exchange

July 26, 1910.

WI 30 1910
35719

Aus dem pathologischen Institute des allgemeinen Krankenhauses
St. Georg in Hamburg.

Ein Fall

von

Distomum spathulatum

(Leuckart).

Inaugural-Dissertation

zur Erlangung der Doktorwürde

der medizinischen Fakultät
der Königl. Christian-Albrechts-Universität zu Kiel

vorgelegt von

Kurt Laspeyres,
approb. Arzt aus Gießen.

Kiel 1904.
Druck von Schmidt & Klaunig.

JUL 26 1910

Aus dem pathologischen Institute des allgemeinen Krankenhauses
St. Georg in Hamburg.

Ein Fall

von

Distomum spathulatum

(Leuckart).

Inaugural-Dissertation

zur Erlangung der Doktorwürde

der medizinischen Fakultät
der Königl. Christian-Albrechts-Universität zu Kiel

vorgelegt von

Kurt Laspeyres,
approb. Arzt aus Gießen.

Kiel 1904.
Druck von Schmidt & Klaunig.

Nr. 111.

Rektoratsjahr 1903/1904.

Referent: Dr. **Heller.**

Zum Druck genehmigt:

Dr. **Siemerling.**
z. Z. Dekan.

Meinen Eltern.

Während der Leberegel beim Hornvieh außerordentlich verbreitet ist und Seuchen hervorruft, die ganze Viehbestände vernichten können, findet man diesen Parasiten bei dem in Europa lebenden Menschen relativ selten. Am häufigsten findet man wohl beim Menschen das Distomum hepaticum, das beim Vieh ja so enorm verbreitet ist. Weiterhin kommen in Betracht das Distonum lanceolatum, auch beim Menschen ein nicht zu seltener Parasit, ferner das Distomum felinum, das nach den neuesten Mitteilungen von Askanasneff[6]) in Ostpreußen Endemien mit teilweisem tötlichem Ausgang hervorzurufen im stande ist und endlich das Distomum spathulatum Leuckart.

Das Distomum spathulatum ist noch nicht lange bekannt. Es wurde im September 1874 von Connel[1]) in Calcutta bei einem Chinesen gefunden, der an einem schweren Leberleiden gestorben war und als neu beschrieben. Im Dezember desselben Jahres wurde von Maigregor[2]) im Spital zu Port Louis, Insel Mauritius, in 8 Fällen derselbe Parasit beobachtet. Es waren auch hier chinesische Kulis, die auf der Insel Mauritius unter dem Bilde einer schweren Leberveränderung erkrankt waren. Erst 1883 konnte Bälz[4]) zeigen, daß dieser Parasit auch in Japan weit verbreitet ist. Er fand in einigen Fällen 20% aller Dorfbewohner erkrankt.

Nach der neusten Statistik von Inouye[5]) ist der Parasit noch häufiger. Er fand beispielsweise in der japanischen Stadt Hachiman unter 82 Personen, deren Kot er untersuchte, bei 59 Personen Distomumeier.

[6]) Siehe Literaturverzeichnis.

Bälz[4]) unterschied zuerst zwischen einem Distomum endemicum und inocuum. Er kam einmal zu dieser Unterscheidung durch die wechselnde Größe, die zwischen 8 und 20 mm schwankt. Ferner glaubte er auch anatomisch einige Unterschiede gefunden zu haben. So sollte das Distomum inocuum keine Verjüngung seines Kopfendes haben. Endlich fand er den Parasiten einmal bei schweren Lebererkrankungen, ein anderes Mal als Nebenbefund bei an Phthise gestorbenen Personen. Leuckart[3]) hat aber ebenso wie der Prof. Tjima den Nachweis erbracht und auch Bälz überzeugt, daß eine Trennung nicht aufrecht zu halten ist.

Wie die Infektion vor sich geht, ist nicht sicher festzustellen. Auf jeden Fall spricht die Tatsache, daß der Parasit fast ausschließlich in großer Zahl nur in sumpfigen Gegenden oder in der Nähe von langsam strömenden Flüssen vorkommt, dafür, daß ein Mollusk der Zwischenwirt des Parasiten ist, und daß die Infektion durch das Trinken von Wasser zu stande kommt.

Meines Wissens sind in Europa noch keine Fälle beobachtet und auch in meinem Falle handelt es sich um einen aus Asien stammenden Matrosen. Der Wert des Falles liegt darin, daß hier die frühesten Anfänge der Erkrankung beobachtet werden konnten, wie ich sie in der Literatur nicht beobachtet gefunden habe.

In unserem Falle handelt es sich, wie schon gesagt, um einen aus China stammenden Matrosen, der moribund im Krankenhaus aufgenommen, mit der klinischen Diagnose Beri-Beri auf den Sektionstisch kam. Der Sektionsbefund lautete[7]):

Geringer Ascites. — Hypertrophie und geringe Dilatation des linken Ventrikels. — Herzfleisch anämisch. — Oedem der Lunge von dunkelroter Farbe und derber Konsistenz. — Gefäße und Pleuren nichts Abnormes. — Niere derb, die Rinde etwas verbreitert, springt kaum vor.

Leber von gehöriger Größe, glatter Oberfläche. — Geringer Grad von Muskatnußleber — in den mittleren und kleineren Gallenwegen mehrere 1—1½ cm lange, fadenförmige, aber dennoch abgeplattete Würmer. — Keine Gallensteine. — Gallenblase frei.

Der bevorzugte Ort für diesen Parasiten scheinen die mittleren und kleinen Gallenwege zu sein, denn von den 18 Würmern, befanden sich 15 hierselbst, 2 Stück wurden im Ductus hepaticus und 1 im Ductus choledochus gefunden, während in der Gallenblase kein Exemplar gefunden wurde.

Das Distomum spathulatum ist 16 cm lang und 4½ mm breit, ist durchscheinend farblos oder leicht rötlich gefärbt; durch die Hülle erkennt man die Geschlechtsorgane wie Uterus, Hode, Samenschlauch, Ovarium an ihrer dunkleren Färbung. Der Wurm zeigt eine glatte Oberfläche und keinerlei Stacheln oder Fortsätze. Der Vorderleib, besonders vom Bauchsaugnapf an ist lancettförmig verschmälert, das Hinterende etwas zugespitzt.

Wir beginnen die mikroskopische Schilderung mit dem Verdauungsapparate. An dem vorderen lancettförmig zugespitzten Ende befindet sich der den Mund umfassende Saugnapf, (a) dessen dorsaler Rand ähnlich wie bei Distomum hepaticum oberlippenartig vorspringt. Von dem Innenraume des Mundsaugnapfes gelangt man direkt in den Spaltraum des Pharynx (b), der die Form eines kugelichen Hohlmuskels zeigt und etwa dieselbe Größe wie der Mundraum besitzt. Es folgt der ganz kurze Ösophagus (c), der sich in die zwei blind endenden, fast den ganzen Wurm der Länge nach durchziehenden Darmschenkel (d) teilt. Der Exkretionsapparat (e) besteht aus einem unparen Kanal, der in der Mittelaxe des Körpers gelegen ist und bis zum Receptaculum seminis sich erstreckt. Er ist mit keiner besonderen Wandung ausgekleidet, ist vielmehr als ein von den Parenchymzellen umkleideter, kanalartiger Hohlraum

a Mundsaugnapf
b Pharynx
c Ösophagus
d Darmkanal
m Bauchsaugnapf
l Uterus
k Dotter
h Ovarium
i Samentasche
Lauer'scher Kanal
g Vasa deferentia
f Hode
e Exkretionskanal

aufzufassen, der erst kurz vor seiner Mündung eine eigene Auskleidung und eine sphinkterartige Ringfaserschicht von Muskulatur erhält. Die Cuticula schlägt sich in den Kanal um und setzt sich ein Stück weit in den Kanal fort.

Der Hode (b) wird von zwei Gruppen mehrfach verzweigter Blindsäcke gebildet und nimmt das hintere Ende des Wurmes fast ganz in Anspruch. Die zarten Vasa deferentia entspringen ungefähr aus der Mitte der Hoden, da also, wo die einzelnen Blindschläuche zusammenstoßen und verlaufen, konvergirend nach vorne und vereinigen sich zentral etwa unter der Mitte des Uterus zu einem einzigen Gang, der seiner Dicke und seiner Füllung mit Sperma wegen als Samenblase zu gelten hat.

Ungefähr in der Mitte des Parasiten makroskopisch ganz gut sichtbar, findet man das Ovarium mit der Samentasche. Das Ovarium (h) ist ein dünnhäutiges Bläschen, das mehrere fingerartige Fortsätze zeigt. Es sitzt der Samentasche helmartig auf.

Die Samentasche (i) ist ungefähr doppelt so groß und hat die Gestalt eines aufgetriebenen Beutels, dessen Längsaxe diagonal zur Längsaxe des Wurmes liegt. Aus der Samentasche sieht man den S-förmig gebogenen Lauer'schen Kanal ausmünden, dessen Bedeutung unklar ist.

Aus den Seitenlappen des Ovariums entspringen fast rechtwinklich die sehr dunkel gefärbten Dottergänge. Die Dotterstöcke (k) liegen in den Seitenteilen des Parasiten zwischen der Cuticula und den Darmschenkeln, sie bestehen aus kleinen Säckchen, die beerenartig an den feinen Seitenästchen sitzen, und diese kleinen Seitenästchen vereinigen sich zu dem längs verlaufenden Hauptausführungsgang; das hintere Ende der Dotterstöcke liegt auf gleicher Höhe mit der Samentasche, das vordere reicht nicht ganz bis zum Bauchsaugnapf.

Endlich entspringt nach vorne aus dem Ovarium der Uterus. Der anfangs dünne Gang geht sehr bald nach

vorne in einen immer breiter werdenden in dichten Windungen aufgerollten Kanal über, der durch seine Füllung mit den braun gefärbten Eiern seine tiefbraune Farbe erhält. Seine Austrittsöffnung liegt dicht bei dem Bauchsaugnapf (m).

Das Uterusei hat eine längliche ovale Form, ist bräunlich gefärbt und von einer derben Hülle umgeben. Das eine Ende trägt einen spornartigen Fortsatz, das andere zwei Zacken und einen Deckel, wie die meisten Destomeen. Im Inneren des Eies finden sich teils dunklere, teils starklichtbrechende körnige Kugeln und Zellen. Dotterreste, wie sie Tjima beobachtet hat, konnte ich nicht finden.

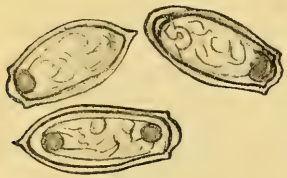

Die Entwicklung des Eies erfolgt nach Leuckart in der gewöhnlichen Weise. Man findet in dem Anfangsteil des Uterus Dotterzellen, Eierstockzellen und Samenfäden, die zunächst regellos nebeneinander liegen. Weiterhin sieht man die Samenfäden sich den Eiern anlagern und zu ovalen Ballen werden, die eine immer dicker werdende Höhe erhalten und schließlich tief dunkelbraun gefärbt erscheinen.

Die mikroskopische Untersuchung der Leber zeigte recht auffallende Veränderung. Man erhielt Bilder, die vielfach an Adenombildung erinnerten. Durch Serienschnitte ließ sich jedoch beweisen, daß es sich um Gallengänge, die vielfach sprossenartig ausgebreitet waren und deren Schleimhaut sich papillenartig gefaltet zeigte, handelte und welche durch die verschiedenen Richtungen, in denen sie getroffen wurden, ein Adenom vortäuschen konnten. Eine cystische Erweiterung, wie man oft beobachtet hat, ließ sich in unserem Falle nicht nachweisen. Es erinnert das Bild etwas an die Wucherungen der Gallengangschleimhaut bei Coccidienerkrankung der Kaninchen. In der Umgebung der gewucherten Gallengänge war eine recht bedeutende Verbreiterung des Bindegewebes zu konstatiren. Die Leber-

zellen selbst waren überall intakt und in normaler Weise gruppirt. Das Lumen der Gallengänge war zum Teil mit losgelösten Epithelzellen angefüllt.

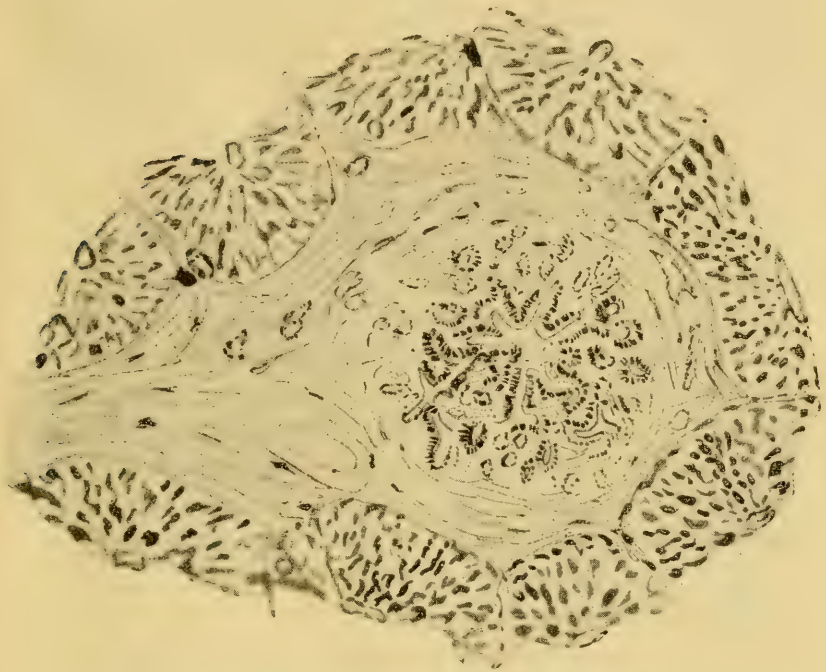

Die Symptome der Krankheit werden von Bälz, Inouye u. a. übereinstimmend folgendermaßen beschrieben. Im Sommer oder Herbst wird der Kranke durch einen mehr oder weniger diarrhöischen Stuhl belästigt. Unter einem krankhaften Hunger- und Druckgefühl im Magen nach dem Essen entwickelt sich eine Vergrößerung der Leber. Dieser Zustand, der die betreffenden Kranken keineswegs arbeitsunfähig macht, kann bis zu 30 Jahren dauern, schließlich stellen sich schwer zu stillende Blutungen aus dem Darme ein, die Kranken magern ab, Ascitis tritt auf und schließlich erfolgt der Tod an Entkräftung.

Die Richtigkeit der Diagnose Distomum spathulatum zeigt ein Vergleich mit den Abbildungen, die man bei Bälz und Leuckart findet. Die Differenzialdiagnose

zwischen den anderen Distomeen ist, wenn man die Unterschiede weiß, nicht so schwer. Zunächst fällt gegen die anderen Distomeen die sehr schlankovale Form auf mit dem stark verjüngten Kopfende. Dann findet man bei keinem anderen der Distomeen ein Organ so in die Augen fallend, wie der tiefbraune mächtige Uterus. Es ist noch am leichtesten eine Verwechslung mit Distomum lanceolatum möglich, doch liegt bei letzterem der Uterus in der hinteren Hälfte des Körpers und stellt einen Kanal dar von überall gleichem Lumen, während bei dem Distomum spathulatum der anfangs dünne Uterusschlauch gegen das Ende hin immer mächtiger und dicker wird. Endlich wird das eigenartig gestaltete Ovarium mit Samentasche und dem deutlich erkennbaren S-förmig gekrümmten Lauerschen Schlauch einen Irrtum verhindern. Schließlich zeigte die Untersuchung des Uterusinhaltes die Anwesenheit von Eiern, die durch die beiden zackenartigen Fortsätze vor allen andern Distomeeneiern ausgezeichnet sind. Eier im Darm wurden nicht gefunden, auch ein Beweis für das frühe Stadium des Falles.

Über die klinische Bedeutung herrscht noch keine absolute Klarheit. Es handelt sich darum, wie kommt es, daß einmal der Mensch unter dem Bilde einer schweren Lebererkrankung rasch zu Grunde geht, während auf der anderen Seite der Parasit als zufälliger Nebenbefund der Sektion angetroffen wurde. Unser Fall gab Gelegenheit die allerfrühesten Leberveränderungen zu studiren. Er zeigt, daß, wo die klinische Beobachtung und das makroskopische Bild der Leber absolut normale Verhältnisse zeigte, die histologische Untersuchung bereits schwere Leberveränderungen nachweist. Es ist diese Erfahrung wichtig in der Diskussion der Frage, ob es ein Distomum perniciosum und inocuum gibt, weil hier in einem scheinbar benigne verlaufendem Falle das Mikroskop doch schon eine beträchtliche Schädigung des Organs aufzuweisen hat. Es macht der Fall

auch völlig begreiflich, daß der Parasit bei größerer Zahl und längerer Dauer der Krankheit eine mächtige Wucherung der Gallenwege und sekundär eine Zerstörung des Lebergewebes zur Folge hat und dadurch den Tod ziemlich schnell herbeiführt. Es scheint somit die mehr oder minder große Zahl der Parasiten den schnellen oder langsamen Verlauf zu bedingen. Ob auch analog den Erfahrungen, die von Askanasneff bei dem Distomum felinum gemacht sind, eine maligne Neubildung der Gallenwege sich anschließen kann, ist aus den vorliegenden Mitteilungen nicht ersichtlich. Es wäre interessant, von japanischen Ärzten zu erfahren, ob ein häufiges Zusammentreffen zwischen Distomum und Leberocarcinom aufgefallen ist, etwa wie uns die Koincidenz von Gallensteinen und Gallenblasenkrebs geläufig ist.

Herrn Dr. Simmonds, Prosektor am pathologischen Institut des allgemeinen Krankenhauses St. Georg zu Hamburg, sei auch an dieser Stelle für die gütige Überlassung des der Arbeit zu Grunde gelegten Falles, sowie für die liebenswürdige Unterstützung, die er mir zu teil werden ließ, mein ergebenster Dank ausgesprochen. Meinem hochverehrten Lehrer, Herrn Geheimrat Prof. Dr. Heller, danke ich ergebenst für die Übernahme des Referates.

Literatur.

1. Lancet. 1875. II. S. 270 und 1878. I. S. 406.
2. Lancet. 1877. I. S. 775.
3. Leuckart. Die Parasiten des Menschen.
4. Bälz. Über einige neue Parasiten des Menschen. Berl. klin. Wochenschrift. 1883. Nr. 16. S. 235.
5. Inouye. Distomum spathulatum. Archiv für Verdauungskrankheiten. Band I. Heft II.
6. Askanasneff. Distomum felinum. Verhandl. der path. Gesellschaft. 1900/01.
7. Simmonds. Distomum hepatis spathulatum. Sitzungsbericht der biologischen Abteilung des ärztlichen Vereins. Hamburg 1900. Sitzung vom 23. X.

Lebenslauf.

Ich, Kurt Laspeyres, evangelischer Konfession, wurde am 8. März 1876 zu Gießen, Großherzogtum Hessen, geboren. Nachdem ich Ostern 1898 das Reifezeugnis erhalten hatte, studirte ich Medizin in Gießen, Berlin und Kiel. Das Tentamen physicum bestand ich Ostern 1900 in Gießen, mein Staatsexamen beendete ich Februar 1903 in Kiel.
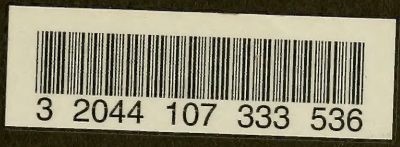
Gaylord Bros.
Makers
Syracuse, N. Y.
PAT. JAN. 21, 1908